

# コンタクトレンズ 感染症が増えている!

## ■ 特集



若い人たちのソフトコンタクトレンズ装用増加に伴って角膜感染症が最近、急激に増えています。何よりも正しい使用法を守ることが基本ですが、感染したら重症化することもありますので、早めに専門医にご相談ください。

コンタクトレンズにはハードとソフトの2タイプがあります。装用率は以前、同じくらいでしたが、使い捨て、つまり頻回交換型レンズの普及とともに若い人を中心にソフトレンズの装用が増えています。これに伴い、角膜感染症も増加しているのです。

原因となる微生物は、ブドウ球菌など常在菌もありますが、視力低下に直結する重症感染症として特に留意せねばならないのが、緑膿菌とアカントアメーバの環境菌です。他の感染症に比べ、角膜感染症は治癒しにくく、軽快しても白濁などが残る場合があります。

緑膿菌の場合、抗菌薬を使うと1~2週間で軽快しますが、アカントアメーバは抗菌薬の効果がなく、重症化すると、治療に半年を要することもあります。水道水にも含まれる

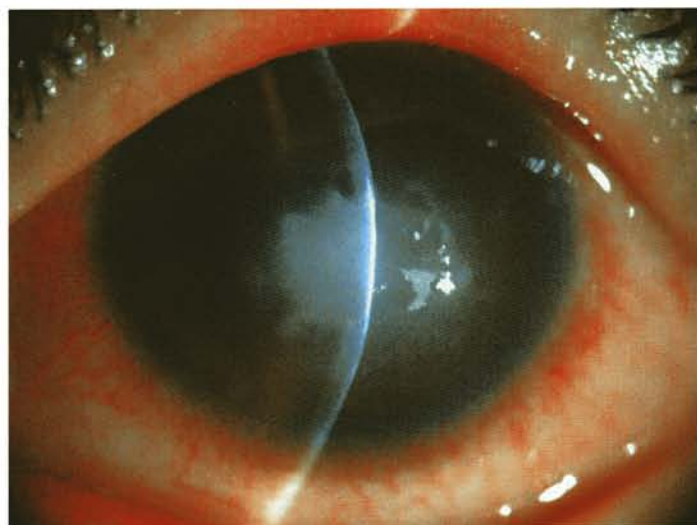
アカントアメーバは、診断時にヘルペスとよく間違われます。このためステロイドを処方すると、一見治ったかのように思われますが、ゆっくりと重症化してしまうのです。

アメーバは、栄養体の時には真菌系の薬剤が使えますが、シストになると効きません。消毒薬を使うと、次第に角膜中央に、深く集まるようになるため、角膜を削らねばなりません。しかも治癒できても混濁が残ります。感染例は、かつて年1~2例だったのが、ここ3年は、年10例以上に急増しています。

頻回交換型レンズの普及と簡便化された消毒薬の使用法に大きな原因がありそうです。とくに最近では、マルチパーパスソリューション(MPS)という洗浄と消毒を一体化したものが売り出され、使い方を誤るケースがあるようです。

角膜感染症を防ぐには、手洗いのほか使い捨て期間を守る、保存液やレンズケースを正しく管理する、おかしいと気づけば早めに専門医を受診することが肝要です。(外園千恵)

アカントアメーバ角膜炎



適切な治療がなされないままに進行すると角膜中央にほぼ円形の混濁を生じ、たとえ治癒しても視力障害が残る。

● Early Summer 2009

**EYE Treat**  
革命 — No.10

# AVASTIN<sup>®</sup>

## 硝子体内注射の現状

転移性結腸がんの化学療法剤として開発された「AVASTIN<sup>®</sup>」が加齢黄斑変性や糖尿病網膜症など血管新生を伴う眼疾患治療に劇的な効果をあげており、大学など重症患者を扱う眼科施設において手放せない薬剤となっています。

さまざまな生理活性をもつサイトカインが近年、注目を集めています。VEGF（血管内皮細胞増殖因子）もその一つであり、種々の眼内血管新生疾患において重要な役割を担っていることが解明されています。AVASTIN<sup>®</sup>は、抗がん剤として開発された抗VEGF薬ですが、3年ほど前からわが国でも硝子体内注射薬として眼疾患治療にも用いられるようになってきました。

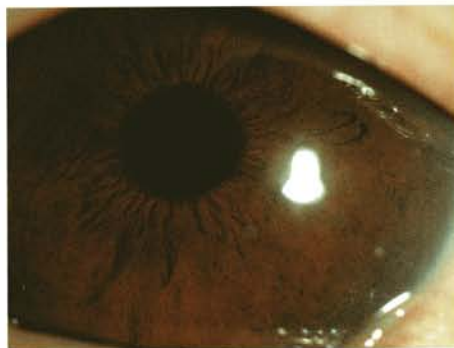
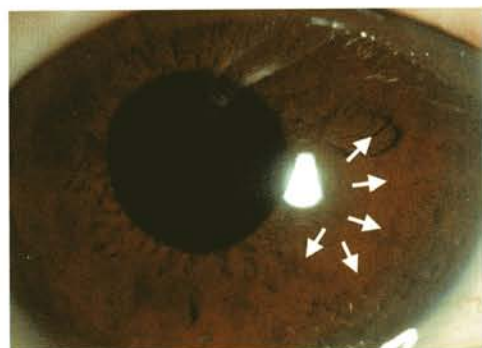AVASTIN<sup>®</sup>の硝子体内注射は副作用の報告もほとんどなく、外来治療も可能です。治療効果は強力で、投与後速やかに新生血管は退縮し始めます。当科における治療対象疾患は加齢黄斑変性、増殖糖尿病網膜症をはじめとする眼内血管新生疾患が主体ですが、各種疾患に併発する網膜浮腫の治療

にも応用して治療効果を得ています。京都府立医科大学病院では、倫理委員会の許可を得て臨床応用を始めており、これまでの治療例は100例を超えています。中には、従来の治療では失明を免れなかったと考えられる症例も含まれます。

問題点は1回の硝子体注射で約3カ月程度しか薬効が持続しない点で、再発する場合は繰り返しの投与が必要になります。注射の手技はそれ程難しくありませんが、投与回数が増えると感染性眼内炎の発症が懸念されます。全国的なデータの詳細はまだ明らかではありませんが、白内障などの一般眼内手術よりも高い発生頻度を報告している施設もあるため、安全性の確保に十二分な注意を払う必要があります。

加齢黄斑変性の治療薬として、昨年秋から今年春にかけて2つの抗VEGF薬が認可されました。しかし、適応疾患はあくまでも加齢黄斑変性に限られており、今後もAVASTIN<sup>®</sup>は手放せない薬剤です。（安原 徹）

糖尿病網膜症患者の虹彩血管新生に対するAVASTIN硝子体注射の治療前後



(左図) AVASTIN投与前  
矢印の部分に虹彩血管新生が認められ、眼圧上昇を併発していた。  
(右図) AVASTIN投与1週間後  
虹彩血管新生はほぼ消失し、眼圧も正常化した。