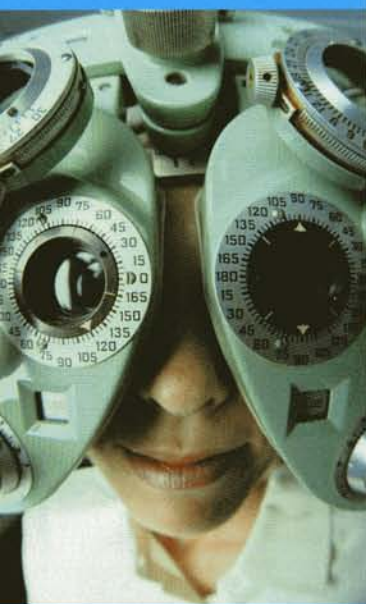

# 機能回復をめざす 眼窩疾患の治療

## 特集



眼窩壁骨折、眼窩内腫瘍それに甲状腺眼症が眼窩疾患のおもなものです。近畿圏内で眼窩疾患を専門的に扱っている施設は少なく、京都府下では京都府立医大だけであると思われます。2003年4月から始まった涙道・眼形成外来において、眼窩壁骨折整復術43件、眼窩腫瘍摘出術（生検を含む）40件の手術および、多くの甲状腺眼症の患者さんの診察を手がけてきました。

打撲などで眼球に鈍的な外力が加わると、眼周囲の骨が折れることがあります。このとき外眼筋など眼窩軟部組織の脱出や変位、絞扼、骨壁の変位などによって眼球が動かなくなったり、複視を生じたりすることがあります。この場合は筋肉を元に戻す手術が必要になります。形成外科との境界領域ですが、非眼科医の場合、緊急性に気づかず経過観察するケースも多いようです。しかし、機能改善に

は受傷後の早期整復が肝要です。

腫瘍は骨切りを併用した摘出術、眼瞼悪性腫瘍に対しては欠損部位に応じた眼瞼再建を行います。やむなく眼球を温存できない場合には、術後のQOL向上のためのエビテーゼを施すこともあります。

甲状腺機能異常に関連して、眼瞼浮腫、発赤、眼球突出、結膜炎、ドライアイ、高眼圧症などが生じることがあります。このような状態を甲状腺眼症と呼びます。放置されているケースも多く、ステロイドの点滴などで治療しますが、発見・治療が遅れると、病態が不可逆的に変化しますので注意が必要です。

形成外科、内分泌内科のほか脳神経外科ともクロスする領域がありますが、他科と違う眼科医による眼窩治療は、形態再建だけでなく、できるだけ侵襲を少なくして視機能の回復をめざすことにあります。（荒木美治）

Spring 2007

**EYE Treat**  
**革命**——No.8

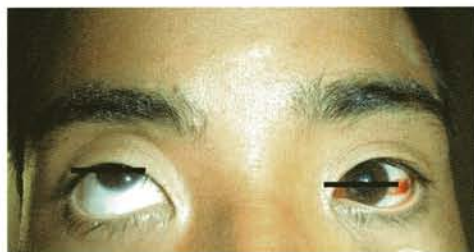

写真1

16歳男児：野球練習中に硬球が左眼に当たり受傷。高度な上下方向の左眼球運動障害、および激しい眼痛、頭痛、嘔吐症状を認めた。CT-scanで、左下直筋の絞扼所見を伴う眼窩下壁骨折を認め、受傷後7時間で緊急整復手術を施行した。

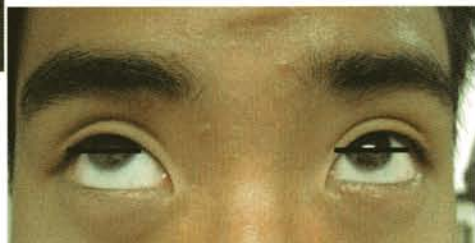

写真2

術後翌日に眼痛、頭痛、嘔吐症状は消失。術後6ヶ月で眼球運動はほぼ正常に改善した。

# 全国から患者さんが集まる 円錐角膜外来

円錐角膜は、角膜中央部が突出し、近視と不正乱視が進行する疾患です。思春期ごろに発症し、日本人では30歳を過ぎると進行が止まるようです。発症頻度は男子で6,000人に1人、女子17,500人に1人といわれますが、近年の診断技術の進歩により、もう少し多くなっているようです。

発症原因は不明ですが、アトピー性皮膚炎などアレルギー性疾患を合併する例が認められることから、眼をこするなどの物理的な刺激が誘因になっていると考えられます。

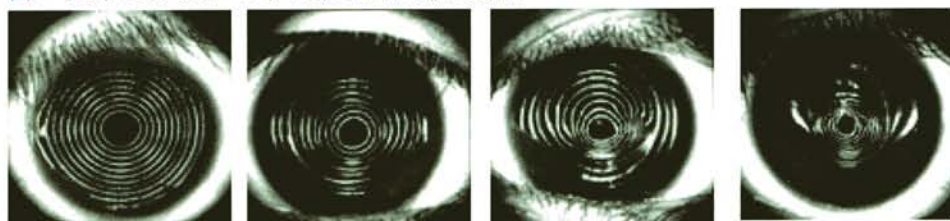
治療は、ハードコンタクトレンズ(HCL)を処方します。HCLを使用することで進行を予防する意味もあります。角膜が突出しすぎるとレンズの装着が安定しなくなり、角膜移

植手術も考慮せねばなりません。最近、周辺部は平坦で中心部が盛り上がった多段階カーブレンズを用いることで比較的良好な視力矯正を得ることができます。

先代の糸井素一教授がいち早く治療を手がけたこともあり、府立医大の円錐角膜外来には全国各地から多くの患者さんがいらっしやいます。沖縄、九州、北海道の方もおり、2006年11月現在、患者さんの総数は1,285人を数え、データベース作りが進んでいます。

歴史ある外来の伝統を守るのももちろん、定評ある角膜グループともタイアップして円錐角膜治療のパフォーマンスを上げる努力を重ねています。(東原尚代)

図1 フォトケラトスコープ(PKS)による角膜形状解析



正常角膜

円錐角膜(軽度)

円錐角膜(中等度)

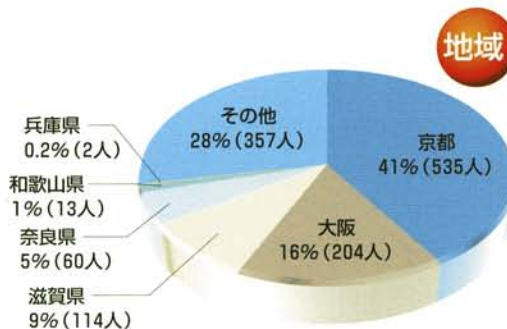
円錐角膜(重度)

円錐角膜の軽症例では、細隙灯所見に異常を認めないために角膜形状解析が有用です。円錐角膜は中央から下方が突出するため、初期には角膜中央のマイヤー像が耳下側を向いた卵形となります。進行すると突出が強くなるので、中央のリングが小さく、角膜下方のリング間隔が狭く上下が非対称となり、さらに進行すると全体のリング間隔が狭くなります。

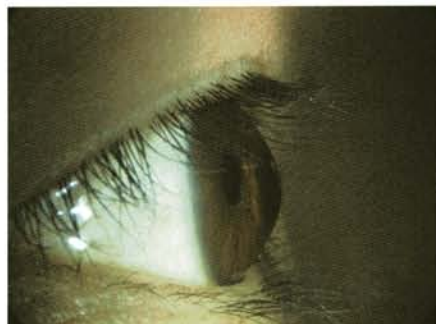

図2 中等度の円錐角膜。

横からのアングルで著明な角膜の突出を認める。



円錐角膜患者の総数1285人(2006年11月現在)

その他の地域には、愛知県、福井県、島根県、九州、四国、沖縄、北海道を含む。