

## 怖いぞアcantアメーバ角膜炎

アcantアメーバ角膜炎は90%以上がコンタクトレンズ装用者であり、ほとんどが高校生から30歳代までの若い方です。比較的まれな疾患であることと、角膜ヘルペスに類似した所見を呈することから角膜ヘルペスと診断されることがあります。難治性の角膜感染症として数ヶ月にわたる治療を受け、進行した状態で専門機関へ紹介されることも少なくありません。初期には、角膜ヘルペスに似た樹枝状の上皮病変と角膜浮腫、細胞浸潤をきたし、「放射状角膜神経炎」という角膜内の神経に沿った細胞浸潤を生じます(図1)。進行すると、輪状潰瘍や円盤状角膜混濁(図2)(図3)、前房蓄膿を生じます。初期にみられる「放射状角膜神経炎」は本疾患診断の有力な手がかりとなります。また進行すると、他の角膜疾患にはみられないような強い疼痛を伴います。病巣部を擦過して、直接鏡検でアメーバの嚢子、栄養体を認めるか、あるいは培養によりアメーバの嚢子、栄養体を検出すれば診断が確定します。抗真菌薬がある程度は効くものの、菌を陰性化するには病巣部の除去(角膜搔爬)、消毒剤の点眼といった特殊な治療が必要となります。初期に診断して治療を開始できれば、視力がもとに戻りますが、進行し

てから治療を開始した場合には失明に至ることがあります。使い捨てコンタクトレンズの普及に伴い、感染症は減どころか、かえって増えてきています。若い患者さんでは「もったいないから」と使い捨てをせずに、同じコンタクトレンズを繰り返し使うこともあるようです。またコンタクトレンズを水道水で洗うことは、アcantアメーバ角膜炎の危険因子とされています。きれいな手でコンタクトレンズを扱う、使用期限を守るなど、正しくコンタクトレンズを使用することが大切です。

(外園千恵)

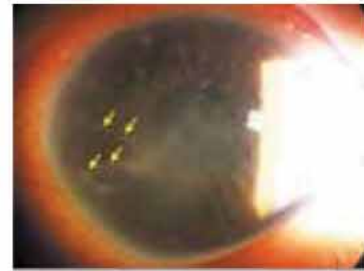

図1 放射状角膜神経炎

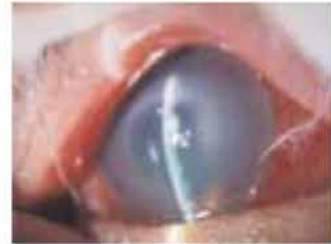

図2 輪状潰瘍

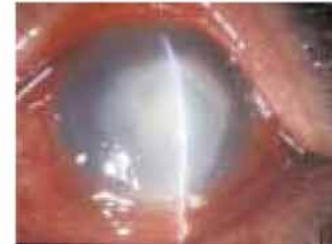

図3 円盤状角膜混濁

## 糖尿病網膜症 ～実用視力の維持のために～

糖尿病網膜症はわが国における成人の中途失明原因の第一位にあげられる疾患として良く知られています。治療に関しては、光凝固や硝子体手術が非常に効果的であり、近年では多くの重症網膜症患者が失明を免れていますが、その一方で十分な実用視力が得られていない患者が多く存在しているのも現実です。ここで、三つのポイントを再確認します。

- ①血糖コントロール: 網膜症は進行すれば後戻りできませんので、当然ですが、血糖コントロールは長期にわたって安定させなければなりません。内科医と眼科医のしっかりした診療連携も不可欠で、網膜症の早期発見のみならず患者の啓蒙といった観点からもその重要性は高いと考えられます。
- ②光凝固術: 網膜を広範囲に凝固する汎網膜光凝固術後は、失明予防という意味においては非常に有効な治療です。しかし、汎網膜光凝固が必要な患者、あるいは施行された患者の視力は様々で、実用視力は全く保障の限りではありません。患者の社会生活を維持するためには、如何にして汎網膜光凝固術施行に至らせないかが重要です。
- ③糖尿病黄斑症: 黄斑症とは網膜浮腫を主病態とするもので、近年、糖尿病網膜症における視力低下の主因として注目され、2002年には国際分類が提唱されました。網膜症の重症度とともに発症頻度は高くなります。治療には、硝子体手術、光凝固術、ステロイドの眼局所投与などがあり、時に著効しますが確実と言えるものはないのが現状です。

汎網膜光凝固術施行に至らせず、黄斑症を発症させないためには、網膜症の発症予防や初期段階での治療が重要です。患者の病識を高めて治療への取り組みを積極的にさせるとともに、我々医療提供側も認識をしっかりと持つことが大切です。(安原 徹)

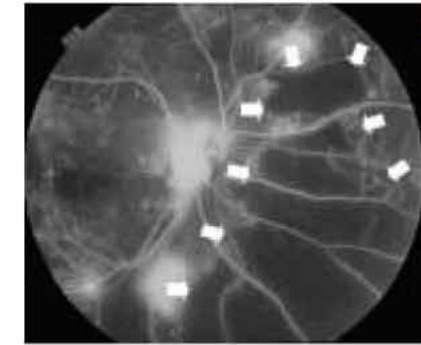
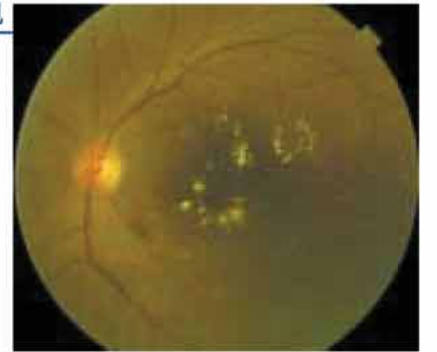

図1. 蛍光眼底造影所見

広範な無血管野が存在すると汎網膜光凝固術の適応となる。現状で視力は(0.7)であるが、今後の低下が危惧される。

図2. 糖尿病黄斑症の所見

黄斑部に浮腫が生じ、硬性白斑の沈着が認められる。視力は(0.3)に低下している。読書はすでに困難である。



## 視機能も若返る眼瞼下垂の手術

近年アンチエイジングに対する研究は目覚しく進歩し、世論の関心が非常に高まっています。眼瞼下垂(後天性)は加齢に伴って生じることが多く、私達眼科医が日常診療においてしばしば遭遇する疾患です。眼瞼下垂は、形成外科、美容整形、眼科の境界領域に位置するといえますが、私達のグループでは眼瞼下垂を眼科疾患の一つとして捉え、機能的な改善を優先し積極的に手術に取り組んでいます。患者様が美容的に満足できる手術結果であることはQOLの向上の点で非常に重要です。しかし眼瞼は角結膜を湿潤に保つための眼表面器官であり、良好な視機能を維持するために必要不可欠なのです。

当院の涙道・眼形成外来には涙器、眼瞼、眼窩の疾患を持つ患者様が多く受診されます。その中には見掛けを優先に

した眼瞼の美容整形手術を受け、術後に閉瞼障害、睫毛内反症、縫合糸の接触による重篤な角膜上皮障害が生じた不幸な患者様もおられます。これは眼科的な知識の不足が原因であり、手術の際は視機能を障害することがないように十分に留意する必要があります。眼瞼下垂の発症初期においては前頭筋を使ったり、顎を挙上したりして下垂を代償しようとするため、眼精疲労や肩凝りといった不定愁訴を訴えるのみで下垂を自覚しないことがあります。しかし、下垂が進行しその代償機構が限界になると上方視野の狭窄を自覚し医療機関を受診するようになります。片側だけ眼瞼下垂手術を行った後に動的量的視野検査を行った結果を図に示します。右眼は挙筋短縮術後でほぼ正常の視野(図1)ですが、左眼の上眼瞼は高度な眼瞼下垂があり瞳孔領を覆っているため

上方視野は大きく狭窄しています(図2)。

実際の手術は局所麻酔下で行い、最も標準的な眼瞼挙筋短縮術は30分程度で終了します。当院では年間約100例以

上の眼瞼下垂手術を行っており、レベルの高い手術が行えるよう日々努力をしています。

(荒木美治)

### 動的量的視野検査



図1



図2